СРАВНИТЕЛЬНАЯ МОРФОЛОГИЧЕСКАЯ ХАРАКТЕРИСТИКА ПРОЛИФЕРАТИВНОГО, ДИСПЛАСТИЧЕСКОГО ЭНДОМЕТРИЯ И АДЕНОКАРЦИНОМ КАК ПРОБЛЕМНОЕ ПОЛЕ ДИАГНОСТИКИ

М.А.Метельская, Ю.И.Рогов

Белорусская медицинская академия последипломного образования, г. Минск

Проанализированы проблемные моменты диагностики гиперплазий эндометрия и аденокарцином при использовании стандартных методик. Обоснованы эффективность компьютерного морфометрического анализа и возможности гистохимических методов при дифференциальной диагностике нормы и патологии в эндометрии. Проведен анализ результатов иммуногистохимического исследования уровня экспрессии Er-α. Обоснована значимость иммуногистохимического метода для морфологической диагностики.

Введение

Дифференциальная диагностика гиперпластических процессов эндометрия в определенной степени сложна из-за сходства их морфологической картины. Частота ошибок увеличивается при рутинных исследованиях за счет гипердиагностики на фоне полипов, эндометрита, артефактов и даже обычных циклических изменений эндометрия. Классификации гиперплазий эндометрия, которые предлагают ISGP, FIGO и ВОЗ, делят эндометриальные гиперплазии на типичную и атипическую, включая простые и сложные варианты [1, 2]. Каждую форму гиперплазии следует отличать не только друг от друга, но и от других процессов в эндометрии, большинство из которых не являются гиперпластическими. Варианты гиперплазий имеют свой спектр дифференциально-диагностических признаков. Для практикующих морфологов важно правильно оценить это, поскольку гиперплазии эндометрия – одна из наиболее часто гипердиагностируемых нозологических форм.

При простой гиперплазии (ПГЭ) железистый компонент эндометрия увеличен в объеме и качественно отличается от нормального циклического. Железы равномерно округлые, но измененной формы, многие кистозно расширены. Эпителий псевдомногослойный, стратифицированный, содержит случайные митотические фигуры, и, по определению, не имеет ядерной атипии. Строма может быть с митозами и равномерно распределенными мелкими кровеносными сосудами. Дифференциальный диагноз проводят с кистозной атрофией эндометрия и полипами. В первом случае железы выстланы уменьшенным в поперечном размере эпителием, строма плотная, и имеются атрофичные железы. Дифференцировка с полипами проблематична.

ПГЭ необходимо дифференцировать от нормального эндометрия в неупорядоченной фазе пролиферации, различных артефактов сжатия при изготовлении срезов, хронического эндометрита. Нормальный эндометрий чаще всего ошибочно принимают за сложную гиперплазию. Термин «неупорядоченный пролиферативный эндометрий» используется редко и довольно трудно определяем. Гистологическая картина такого процесса при визуализации имеет вид гиперпластического, но без увеличения объема желез эндометрия [3]. Морфологическая дифференцировка достаточно проблематична. При проведении исследования следует помнить, что гиперплазия – всегда диффузное поражение, а изменения пролиферативного эндометрия неизменно являются очаговыми. В материале кюретажа от пациенток в перименопаузе с патологическим кровотечением строма в значительной степени геморрагическая и некротизирована. На этом фоне эпителий желез эндометрия на светооптическом уровне имитирует гиперплазию или рак.

Хронический эндометрит является случайным источником гипердиагностики гиперплазии, так как развиваются реактивные изменения (как и в любых других органах при воспалении), которые выражаются в скученности желез, нарушении формы, а иногда – различной выраженности цитологической атипии. Комплексная (сложная) гиперплазия (СГЭ) отличается от простой выраженной пролиферацией желез, вытесняющей строму. Железы заметно различаются по размеру и форме, некоторые из них совершенно неправильной формы, архитектурно нерегулярно и тесно расположены и могут почковаться. Встречаются единичные случаи ядерной атипии. Границу между простой и сложной гиперплазией иногда бывает трудно провести при их комбинации в одном гис-

тологическом материале. Дифференциальный диагноз с атипичной гиперплазией (АтГЭ) проводят при наличии цитологической атипии. Дифференцировка с раком зависит от количественного присутствия стромы между железами в сложной или атипической комплексной гиперплазии.

Атипичная гиперплазия имеет архитектурные аномалии, как при простой или сложной гиперплазии, а также цитологическую атипию. Основные морфологические признаки: «сотовое» строение, дисполярность, нерегулярная стратификация и анизоцитоз, сопровождаемый ядерным округлением (по сравнению со столбчатыми ядрами одинакового размера в гиперплазии без атипии), нуклеомегалия, гиперхроматизм, сгущенный хроматин и увеличенные ядрышки. Во многих случаях имеется выраженная эозинофилия цитоплазмы, но это не является обязательным условием. Атипия в гиперплазии, как правило, очаговая. Цитоплазматическая эозинофилия может быть первым морфологическим признаком атипичных желез. Атипичная гиперплазия чаще сложная, чем простая. Простая атипичная гиперплазия является редким поражением эндометрия. Наличие или отсутствие атипии в гиперпластических процессах – один из наименее воспроизводимых диагностических критериев в спектре гиперплазия эндометрия и рак, поэтому всегда стоит рассматривать материал на контрасте предполагаемых атипичных желез с соседними гиперплазированными железами, которые не имеют цитологической атипии [2, 4, 5]. Присутствие истинной дихотомии между этими двумя различными типами желез – лучший способ гарантировать, что диагностируемая атипия присутствует. Наличие плоскоклеточной метаплазии не следует считать злокачественным вариантом, хотя среди морфологов часто принято ошибочно расценивать все поражения с большим или малым количеством плоскоклеточной метаплазии с морулой как рак. Эти изменения являются частью дифференциальной диагностики АтГЭ с эндометриоидными аденокарциномами (АдЭ). Возможность интраэпителиальной серозной карциномы должна быть исключена при наличии в метаплазиях значительной степени ядерной атипии. Для этого следует провести иммуногистохимическое окрашивание для белка p53, который практически всегда диффузно положителен для этой нозологии форм [6].

Частью дифференциальной диагностики гиперплазий эндометрия и АдЭ является введение понятия эндометриальной интраэпителиальной неоплазии (EIN), которая является предсуществующей карциноме патологией, но может и не перейти в рак. Стандарт для диагноза АдЭ – наличие инвазии в строму и миометрий [2, 3, 6–9]. Тем не менее, даже этот факт может оказаться ненадежным по следующим причинам:

1) многим пациентам с диагнозом АтГЭ последующая гистерэктомия не производится до нескольких месяцев или лет, при этом проспективное исследование для сравнения диагноза при биопсии и после гистерэктомии никогда не проводилось;

2) гипо- и гипердиагностика этих нозологий неизбежна, так как строятся на наличии микроинвазии стромы и цитологической атипии. Некоторые АтГЭ имеют гистологически и цитологически более злокачественную гистологическую картину при микроскопии, чем аденокарциномы. Спектр ядерной атипии в аденокарциномах может быть совсем незначительным (как правило, высокодифференцированные эндометриоидные и почти все неэндометриоидные). На уровне световой микроскопии ядерная атипия не является главным признаком постановки диагноза. Дифференциально-диагностические критерии диагностики стромальных инвазий (и, следовательно, аденокарцином) могут быть сведены к:

1) стромальным исчезновениям между железистым компонентом;

2) стромальной десмоплазии;

3) стромальным некрозам [3, 4, 10, 11].

В последние годы разработана концептуальная теория, что гиперплазии эндометрия с цитологической атипией (в настоящее время классифицируются как атипичная гиперплазия) представляют собой гораздо больший риск прогрессирования, чем гиперплазия без цитологической атипии [2, 4, 5, 7, 8]. Существуют значительные различия фактических рисков для каждого из типов гиперплазии. Риски для прогрессирования ПГЭ без атипии от 0 до 10%, для СГЭ без атипии – от 3 до 22%, для АтГЭ риск прогрессирования варьирует от 29 до 100% [6, 7, 12, 13]. Средний риск прогрессирования 4,3% для простой гиперплазии, 16,1% – для комплексной гиперплазии, 7,4% – для атипичных простых гиперплазий и 47,0% для атипичных комплексных гиперплазий. В этих четырех нозологиях комплексные архитектонические нарушения гистологически имеют фактически большую диагностическую значимость, чем цитологическая атипия.

Следует отметить, что возможное поведение эндометриоидных аденокарином согласуется с естественным поведением тех раков эндометрия, которые связаны с гиперплазией. Первый тип рака эндометрия (как правило, низкого грейда, медлен-

но прогрессирующий и связанный с благоприятным прогнозом) чаще всего возникает у нерожавших женщин, страдающих ожирением, гипертонией и/или диабетом, с дисгормональной патологией яичников, или у женщин, которые получали экзогенные эстрогены. Второй тип рака встречается у женщин, которые не являются конституционно предрасположенными, и возникает на фоне негиперпластического, часто атрофического эндометрия, и этот рак в преобладающем количестве случаев высокодифференцированный и имеет весьма неблагоприятный прогноз [2, 3, 5, 7, 12]. Существуют различные методики, применяемые для более точного дифференциально-диагностического поиска: гистохимические, иммуногистохимические и молекулярные исследования [5, 7, 9–12]. Большинство этих исследований поддерживает концепцию EIN (эндометриальной интраэпителиальной неоплазии), так как диагностика направлена на дифференцировку доброкачественной модели гиперплазии от эндометриоидного рака.

Цель настоящей работы – объективизировать дифференциально-диагностические параметры для нормального, гиперпластического эндометрия и аденокарцином с использованием морфометрических критериев, гистохимического и иммуногистохимического методов исследования; обосновать возможности применения расширенного спектра морфологических исследований для уточняющей верификации диагноза гиперпластических процессов.

Материал и методы

Из архивного операционного и биопсийного материала УЗ «Городское клиническое патологоанатомическое бюро» за 2005–2011 гг. были отобраны случаи нормы (фаза пролиферации), гиперпластической и опухолевой патологии эндометрия от 244 пациенток. Разделение материала по морфологическим характеристикам проводилось согласно классификации опухолей тела и шейки матки (ВОЗ, 2003 г.). Гистологический материал подвергался перезаливке с последующим изготовлением гистологических срезов 4–5 мкм. Срезы просматривались на световом микроскопе «Axioskop 40» фирмы «Zeiss», совмещенном с цифровой камерой с разрешением 1024*768 пикселей. Методом компьютерной морфометрии на серийных фотографических срезах с окраской гематоксилин-эозин анализировались поперечный размер железы, площадь и диаметр ядер, рассчитывался ядерно-цитоплазматический индекс. Использовалась программа ImageJ (рис. 1) версия 3.41–3.43, лицензия Public Domain (http://rsb.info.nih.gov/ij/). Исследовалось от 2 до 5 полей зрения при увеличении 400. Калибровка ряда проводилась из расчета в 1 пикселе 0,476 микрометров. Гистохимически (Шик (PAS)-реакция в модификации по Мак-Манусу) был окрашен материал от 127 пациенток для выявления гликогена. Для обнаружения кислых муцинов (слизи) использовалась окраска альциановым синим (материал от 36 пациенток). Оценивали возможности диагностической значимости окраски по Фельгену, при данном методе окраски хорошо выявляется наличие ДНК (материал от 127 пациенток). Характер окраски ядер анализировался при увеличении 400 и рассчитывался в процентах на 100 ядер. Для оценки экспрессии Er-α (1D5) использовали шкалу, рекомендованную производителем антител Дако, Дания (0 – нет окрашивания или окрашивание менее чем в 10% клеток, 1+ – слабое/едва различимое частичное ядерное окрашивание в ≥10% клеток, 2+ – умеренное полное ядерное окрашивание в ≥10% клеток, 3+ – выраженное полное ядерное окрашивание вне зависимости от доли окрашенных клеток); окрашивание ядерное: 0= ≤1%, 1=1–30%, 2=30–70%, 3=≥70% (A.Reiner и соавт., 1990); оценка пороговых значений (ASCO/CAP, M.E.Hammond и соавт., 2010). При использовании гистохимической окраски материала не учитывали возраст, а только морфологическую нозологию. При проведении иммуноморфологического исследования возраст больных при неопухолевых процессах был в интервале 27–45 лет, для аденокарцином – 45–67 лет.

К сожалению, у нас отсутствовали анамнестические данные в отношении дальнейшего развития заболевания у пациенток, имевших гистологический диагноз атипической гиперплазии. Также отсутствовали данные о содержании уровня эстрогена в крови пациенток.

Для сравнения разных нозологических процессов использовались средние значения показателя. Статистическая обработка проводилась с использованием пакета программ Stat Soft (2001 г.). Оценка значимости различий между

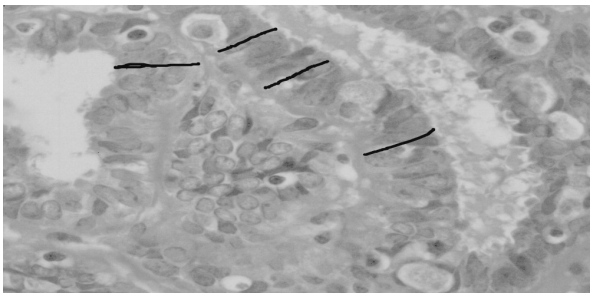

Рис. 1. Измерение поперечного размера желез. Работа в ImageJ

Таблица 1

Средний поперечный размер желез (в микрометрах) при гиперплазиях эндометрия и аденокарциномах

	Пролиферация	ПГЭ	СГЭ	АтГЭ	Высокодифференцированные АдЭ	Умеренно-дифференцированные АдЭ
Среднее значение	33.21	35.85	43.48	43.50	37.38	36.94
Стандартное отклонение	5.16	6.38	6.20	4.59	6.83	7.39

средними величинами проводилась с помощью t-test, различия считались статистически достоверными при *p* менее или равном 0,05. Параллельно определяли U-критерий Манна-Уитни при сравнении двух независимых выборок, во всех сравниваемых группах распределение было нормальным.

Результаты и обсуждение

При морфометрии поперечного диаметра желез (производилось не менее 20 измерений для каждого гистологического препарата) получены следующие результаты (табл. 1).

Следует отметить, что поперечный размер железы визуально и морфометрически увеличивается по мере прогрессирования патологических процессов. В определенной мере это связано с увеличением многорядности эпителия, особенно при АтГЭ и высокодифференцированной АдЭ и изменении размеров ядер. Достоверно значимые различия (p<0,05) определены при сравнении нормальной фазы пролиферации с АтГЭ; пролиферации и высокодифференцированной АдЭ (рис. 2); простой (железисто-кистозной гиперплазии) с атипической гиперплазией и высокодифференцированной АдЭ.

При расчете ядерно-цитоплазматического индекса были получены достоверно значимые различия в соотношении размеров клетки к размеру ядру при сравнении пролиферации с атипической гиперплазией, высокодифференцированной и умеренно-дифференцированной аденокарциномой; сложной атипической гиперплазии и умеренно-дифференцированной аденокарциномы (рис. 3). В остальных группах сравнения достоверно значимой разницы при расчете ядерно-цитоплазматического соотношения получено не было.

При гистохимической обработке (Шифф) (68 случаев АдЭ (25 – высокодифференцированные, 43 – умеренно и низкодифференцированные аденокарциномы, во всех случаях инвазия эндометрия), 17 срезов – ПГЭ, 7 – базальный эндометрий, 12 – СГЭ, 10 – АтГЭ, 10 – средняя фаза пролиферации, 3 – фаза секреции) отмечено 100%-е прокрашивание цитоплазмы эпителия эндометриальных желез в базальном эндометрии и фазе секреции; в фазе пролиферации – фактически полное окрашивание в 87% случаев. В умеренно- и низкодифференцированных аденокарциномах цитоплазма эпителия не прокрашивалась. При гиперпластических процессах эндометрия и атипической гиперплазии прокрашивание было вариабельным (рис. 4) – от 100% окраски цитоплазмы до не более 1/3 площади железы. При морфометрической оценке по подсчету средней площади окрашивания не было получено достоверных различий. В срезах с высокодифференцированной АдЭ в части препаратов отмечен отрицательный результат, а также избирательная окраска эпителия (среднее значение – 12,4% общей площади железистого компонента).

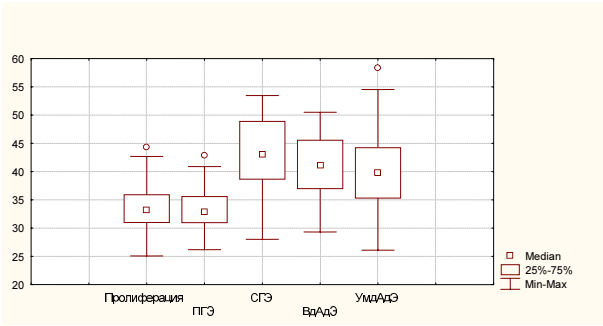

Рис. 2. Распределение зависимости значений среднего поперечного размера железы при гиперплазиях эндометрия и аденокарциномах

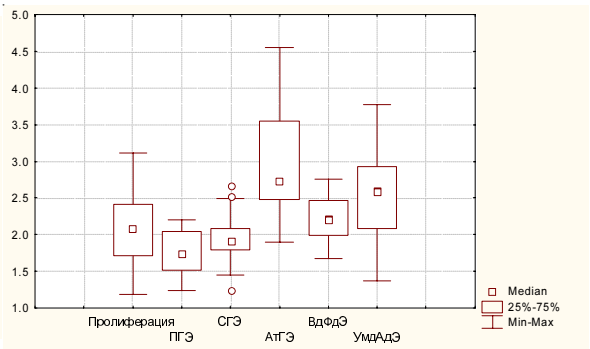

Рис. 3. Распределение зависимости ядерно-цитоплазматического индекса при гиперплазиях эндометрия, аденокарциномах и норме

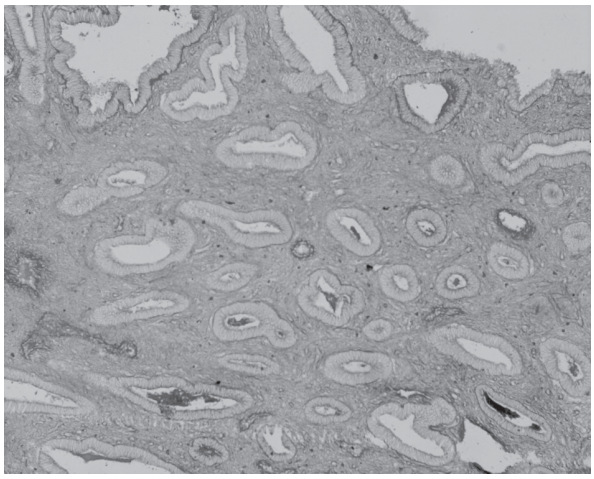

Рис. 4. Вариабельное прокрашивание желез при окраске по Шиффу, ув.100

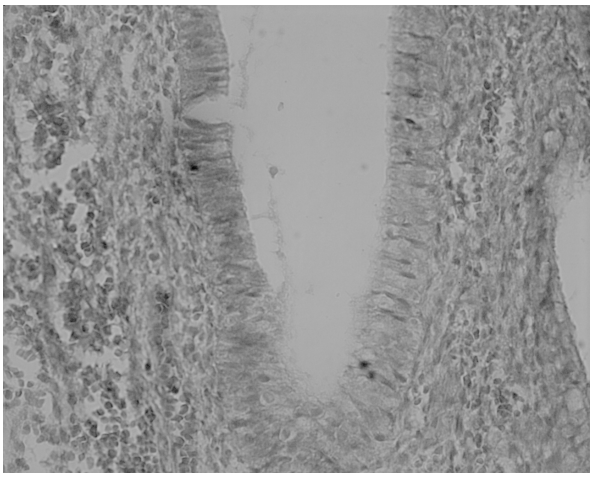

Рис. 5. Окрашивание хроматина в цилиарно-клеточной метаплазии в высокодифференцированной аденокарциноме, ядра неметаплазированных клеток не прокрашены. Окраска по Фельгену, ув.200

При гиперпластических процессах и атипической гиперплазии продукция слизи в железах эндометрия при окраске альциановым синим отсутствовала. Положительный результат был только в умеренно и низкодифференцированных АдЭ, что отражает вторичные дистрофические изменения в опухоли.

При анализе результатов окраски по Фельгену отмечено, что при СГЭ, АтГЭ и высокодифференцированной АдЭ (рис. 5) ядерный хроматин представлен в виде мелких распыленных ядрышек, и ядро прокрашивается плохо, при снижении степени дифференцировки опухоли ядро имеет как темную окраску, так и распыленный хроматин, причем наличие темных ядер преобладает. Статистически достоверные различия отмечены при сравнении материала от больных с ПГЭ и с АтГЭ; с АтГЭ и умеренно-дифференцированной АдЭ (табл. 2).

Иммуногистохимическое исследование позволило установить особенности экспрессии Er-α при различных вариантах гиперплазий в сравнении с контролем (фаза пролиферации). Согласно морфологическому диагнозу были выделены следующие категории: с ПГЭ (1-я группа) и СГЭ (2-я группа), АтГЭ (3-я группа), АдЭ (4-я группа). Оценка уровня Er-α проводилась как в эпителии желез, так и строме эндометрия. При сравнении уровня экспрессии в эпителии желез эндометрия, используя полуколичественный метод, было установлено, что в 1-й группе средний уровень экспрессии Er-α в железах был достаточно высокий (среднее значение 72%), во 2-й группе (при сложной гиперплазии) – 61%. Экспрессия Er-α в железистом компоненте эндометрия при нормальной пролиферации варьировала от 53 до 90%. При анализе результатов экспрессии Er-α отмечено, что в 65–74% случаев оно было положительным при неопухолевых процессах эндометрия и в 20–32% – при умеренно- и низкодифференцированных аденокарциномах. В возрастной категории больных старше 45 лет при умеренно- и высокодифференцированных АдЭ получены отрицательные результаты (как в строме, так и в железистом компоненте).

При анализе результатов экспрессии при атипической гиперплазии средний показатель был

Таблица 2

Сравнение вариантов ядерной окраски по Фельгену

	ПГЭ	СГЭ	ПГЭ	АтГЭ	Умеренно-диф. АдЭ	АтГЭ	ПГЭ	Умеренно-диф. АдЭ	АтГЭ	СГЭ	Пролиферация	Высокодиф. АдЭ
Среднее значение	63.0	68.9	63.0	81.9	51.0	78.6	63.0	51.0	51.0	78.6	60.6	78.6
Стандартное отклонение	31.0	30.2	31.0	17.4	25.2	17.6	31.0	25.2	25.2	17.6	18.6	17.6
Ошибка	7.74	7.80	7.74	4.50	6.39	4.51	7.74	6.39	4.51	7.80	8.30	3.76
P		0.61		0.05		0,001		0,05		0.04		0,01

34%, в 6 случаях получен отрицательный результат. В умеренно-дифференцированной аденокарциноме экспрессия не превышала 30–40%. Экспрессия маркера в строме при атипической гиперплазии и аденокарциномах была положительной, но распределялась очагово. При ПГЭ (1-я группа) и в контрольной группе экспрессия маркера в строме была диффузной и выраженной (в среднем 45%), экспрессия в строме при атипической гиперплазии и высокодифференцированной аденокарциноме была достоверно ниже, чем в 1-й группе и контрольной. При оценке равномерности распределения рецепторов в эпителии желез эндометрия выявлено, что в 38% случаев в 3-й и в 50% – в 4-й группе имело место нерегулярное распределение метки Er-α, вплоть до полного исчезновения. При этом наибольшее число «рецептор-негативных» зон (49%) приходилось на очаги с выраженной цитологической атипией, плоскоклеточной метаплазией. При неатипической СГЭ наблюдалось снижение уровня Er-α в железистом компоненте. В случае АтГЭ отмечалось снижение и в железистом компоненте, и в стромальном, которое сопровождалось дефектами распределения рецепторов в обеих группах.

Из полученных результатов следует, что уровень рецепторов Er-α в строме эндометрия при различных вариантах гиперплазий характеризовался снижением экспрессии по сравнению с контрольной группой. При сравнительном анализе уровня рецепторов в эпителии желез и клетках стромы эндометрия при гиперплазиях статистически значимое различие отмечено только при атипической гиперплазии и аденокарциномах (рис. 6).

Все срезы эндометрия в контрольной группе и при простой гиперплазии были рецептор-позитивными в строме. В контрольной группе обнаружена максимальная экспрессия Er-α в строме (иммуногистохимическая окраска была высокой и средней в равной степени).

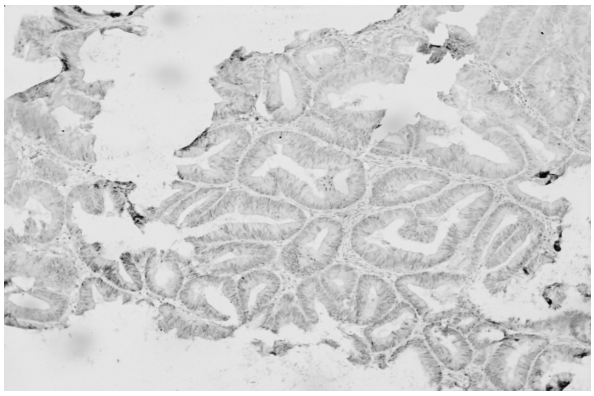

Рис. 6. Экспрессия Er-α в железах при сложной гиперплазии. Ув. 200
Окраска: диаминобензидин

Выводы

1. При морфометрическом исследовании для уточняющей дифференциальной диагностики гиперпластических процессов эндометрия и аденокарцином достоверно значимым показателем служит изменение поперечного диаметра железы и ядерно-цитоплазматического соотношения. Методика компьютерной визуализации эффективна, воспроизводима в работе врача-морфолога, исключает вероятность субъективного суждения и является одним из критериев дифференциальной диагностики в дополнение к стандартной описательной гистологической.

2. Одним из достоверных признаков при дифференциальной диагностике атипической гиперплазии и высокодифференцированной аденокарциномы может служить наличие большого количества ядер с мелкодисперсным «распыленным» хроматином при использовании гистохимической окраски по Фельгену. Наличие комбинации ядер с «распыленным» и конденсированным в аденокарциномах хроматином служит одним из признаков нарастании атипии. Метаплазированные ядра при цилиарно-клеточной, эозинофильной, плоскоклеточной метаплазии не содержат распыленного мелкодисперсного хроматина.

3. При иммуногистохимической окраске с применением моноклональных антител Er-α снижение уровня экспрессии при соответствующей гистологической картине служит критерием диагностики атипической гиперплазии или эндометриальной интраэпителиальной неоплазии. Прогностическим фактором прогрессирования неатипической гиперплазии может выступать снижение уровня экспрессии Er-α в эпителии желез и строме.

Таким образом, варианты прогнозирования гиперпластических процессов и риск их озлокачествления остаются проблемным полем морфологии, и это особенно актуально в настоящее время при расширении спектра применяемых иммуногистохимических методик с использованием специфически направленных антител. Значимым недостающим звеном в работе морфолога при диагностическом поиске остается отсутствие анамнестических данных. Фактически, при постановке диагноза, морфолог основывается только на гистологической картине, не имея сведений о наличии сопутствующей гинекологической и соматической патологии, а также проводимом лечении. Использование широкого спектра морфометрических, гистохимических и иммуноморфологических методов объективизирует доста-

точно сложную в морфологическом плане диагностику гиперпластических процессов эндометрия, сводит к минимуму количество диагностических ошибок.

ЛИТЕРАТУРА

1. *Duggan, B.D.* Early mutational activation of the c-Ki-ras oncogene in endometrial carcinoma / B.D.Duggan, J.C.Felix, L.I.Muderspach [et al.] // Cancer Res. – 1994. – Vol.54. – P.1604–1607.
2. *Mutter, G.L.* Histopathology of genetically defined endometrial precancer / G.L.Mutter // Int. J. Gynecol. Pathol. – 2000. – Vol.19. – P.301 – 309.
3. *Silverberg, S.G.* Tumors of the uterine corpus and gestational trophoblastic disease / S.G.Silverberg, R.J.Kurman // Atlas of Tumor Pathology. 3rd Series. Fascicle 3. – Washington, DC: Armed Forces Institute of Pathology, 1992. – P.13–14.
4. *Sherman, M.E.* Advances in endometrial pathology / M.E.Sherman, S.G.Silverberg // Clin. Lab. Med. – 1995. – Ch.15. – P.517–543.
5. *Shroyer, K.R.* Telomerase expression in normal endometrium, endometrial hyperplasia, and endometrial adenocarcinoma / K.R.Shroyer, J.K.Stephens, S.G.Silverberg, N.Markham, A.L.Shroyer, M.L.Wilson [et al.] // Int. J. Gynecol. Pathol. – 1999. – Vol.12. – P.234–239.
6. *Sherman, M.E.* Theories of endometrial carcinogenesis: A multidisciplinary approach / M.E.Sherman // Mod. Pathol. – 2000. – Vol.13. – P.295–308.
7. *Ioffe, O.B.* Correlation of proliferation indices, apoptosis, and related oncogene expression (bcl-2 and c-erbB-2) and p53 in proliferative, hyperplastic, and malignant endometrium / O.B.Ioffe, J.C.Papadimitriou, C.B.Drachenberg // Hum. Pathol. – 1998. – Ch.29. – P.1150–1159.
8. *Maxwell, G.L.* Mutation of the PTEN tumor suppressor gene in endometrial hyperplasias / G.L.Maxwell, J.I.Risinger, C.Gumbs, H.Shaw, R.C.Bentley, J.C.Barrett [et al.] // Cancer Res. – 1998. – Vol.58. – P.2500–2503.
9. *Mutter, G.L.* Molecular identification of latent precancers in histologically normal endometrium / G.L.Mutter, T.A.Ince, G.A.Kust // Cancer Res. – 2001. – Vol.61. – P.4311–4331.
10. *Kendall, B.S.* Reproducibility of the diagnosis of endometrial hyperplasia, atypical hyperplasia, and well-differentiated carcinoma / B.S.Kendall, B.M.Ronnett, C.Isacson, K.R.Cho [et al.] // Am. J. Surg. Pathol. – 1998. – Vol.22. – P.1012–1019.
11. *Esteller, M.* Detection of clonality and genetic alterations in endometrial pipelle biopsy and its surgical specimen counterpart / M.Esteller, A.Garcia, J.M.Martinez-Palones [et al.] // Lab. Invest. – 1997. – Vol.76. – P.109–116.
12. *Silverberg, S.G.* Hyperplasia and carcinoma of the endometrium / S.G.Silverberg // Semin. Diagn. Pathol. – 1988. – P.34–42.
13. *Levine, R.L.* PTEN mutations and microsatellite instability in complex atypical hyperplasia, a precursor lesion to uterine endometrioid carcinoma / R.L.Levine, C.B.Cargile, M.S.Blazes [et al.] // Cancer Res. – 1998. – Vol.58. – P.3524–3528.

COMPARATIVE MORPHOLOGICAL CHARACTERISTICS OF PROLIFERATIVE, DYSPLASTIC ENDOMETRIUM AND ADENOCARCINOMA AS A DIAGNOSTIC PROBLEM

M.A.Metelskaya, Yu.I.Rogov

Problems of endometrial hyperplasia and adenocarcinoma diagnosis using standard techniques were analyzed. The efficiency of computer morphometric analysis and potentialities of histochemical methods for differential diagnosis of normal and pathological endometrium were grounded. The analysis of immunohistochemical study results as regards the level of Er-α expression was carried out. The importance of the immunohistochemical method for morphological diagnosis was proved.

Поступила 16.03.2012 г.